



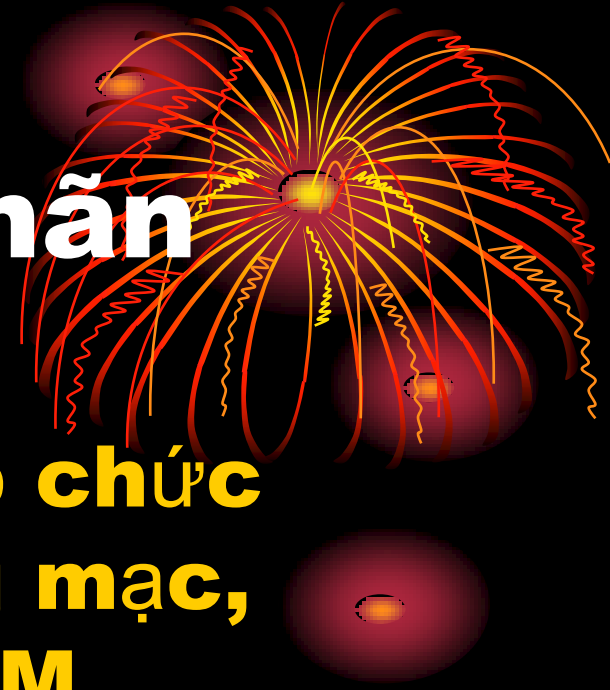Mức nội nhân

Và

Cắt bỏ

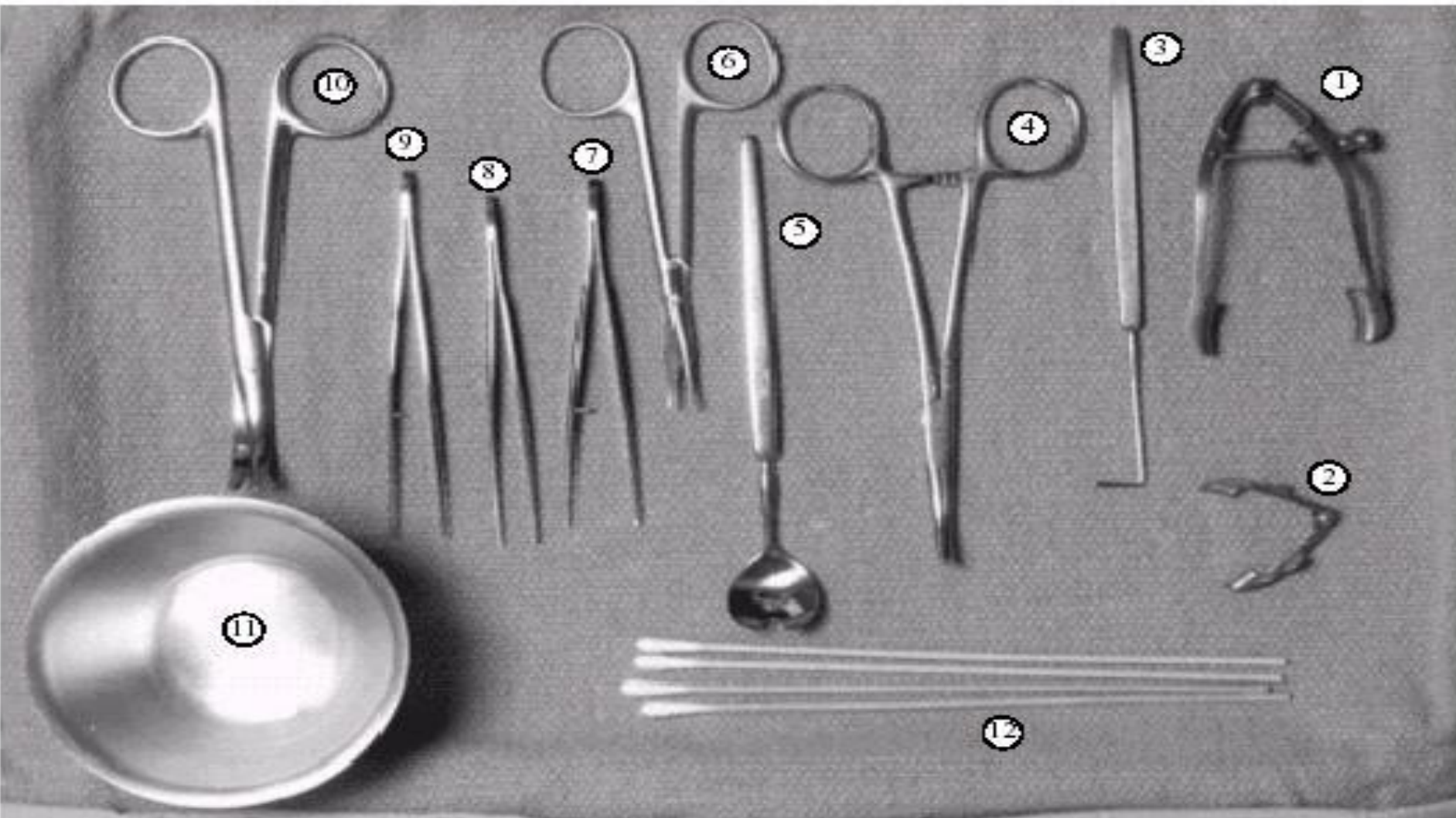

nhân cầu

PT mức nội nhãn




- Là PT bỏ toàn bộ các tổ chức trong NC, để lại vỏ củng mạc, bao tenon và toàn bộ KM
- CĐ:
 - +viêm mủ toàn nhãn
 - +chấn thương bán phần trước, võ nhãn cầu không còn khả năng bảo tồn


Bộ dụng cụ PT

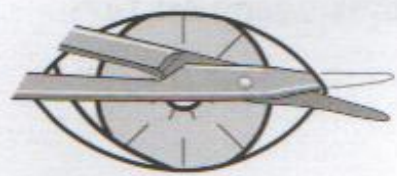

Kĩ thuật

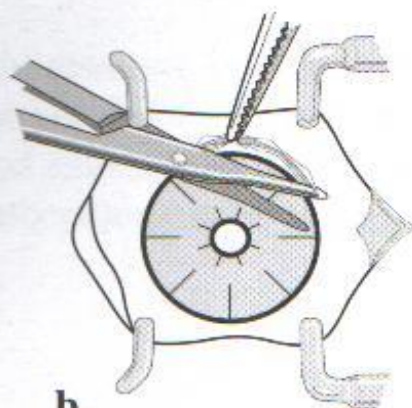


- **Gây tê HNC**
- **Bóc tách KM**
- **Cắt bỏ giác mạc, củng mạc cách rìa 3-4mm**
- **Nạo hết tổ chức bên trong NC: T³, DK, MBĐ, VM**

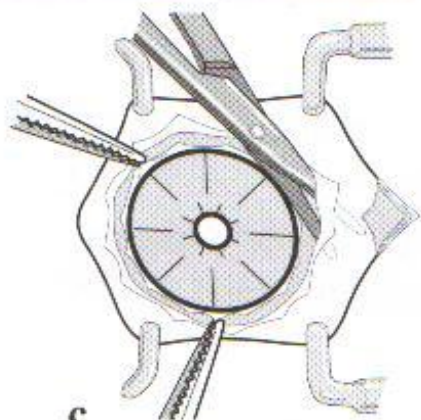




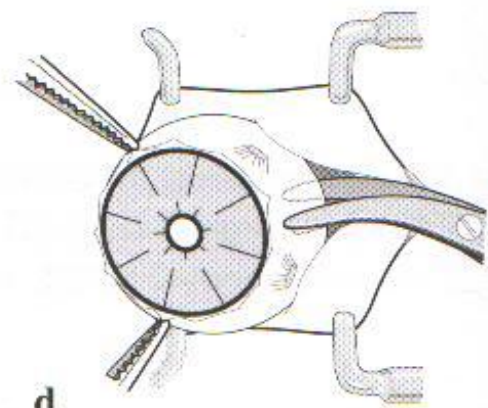
a



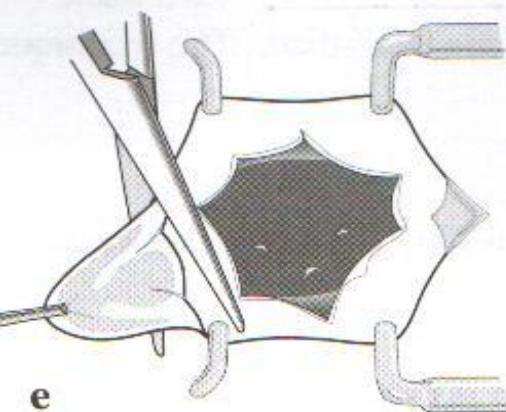
b



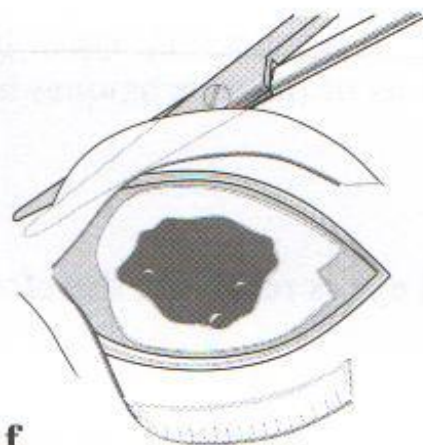
c



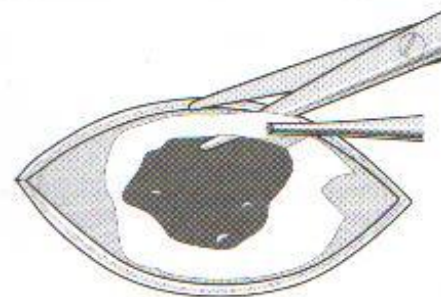
d



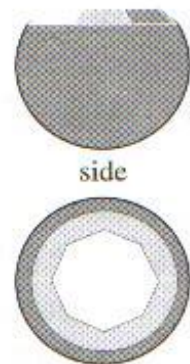
e



f

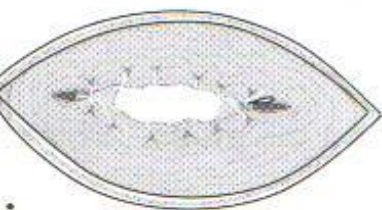


g

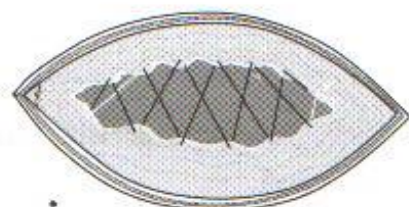

h

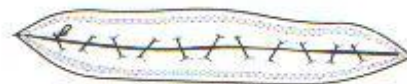
Prosthesis



i
Closure over prosthesis



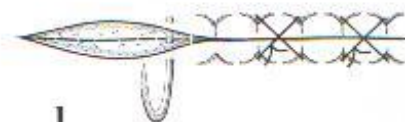
j
Closure without prosthesis



k




l



Hậu phẫu

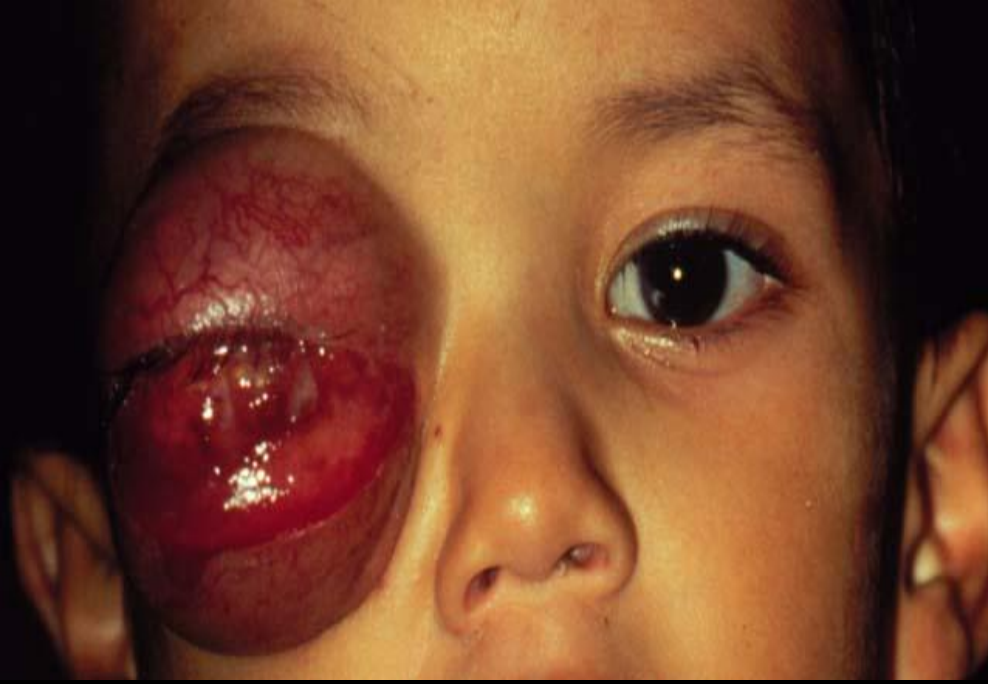
- **Thay băng hàng ngày**
- **Lắp mắt giả sau 7 ngày**



Cắt bỏ nhãn cầu



- **Là PT cắt bỏ toàn bộ NC**
- **CĐ:**
 - 1. Mắt hoàn toàn mù tịt gây đau nhức**
 - 2. CT vỡ NC, mắt teo mềm nhũn, đặc biệt vùng thể mi mỏng mắt, nguy cơ nhãn viêm giao cảm**
 - 3. U nội nhãn**
 - 4. Chảy máu bột phát khi đang PT nội nhãn**




Nguyên tắc

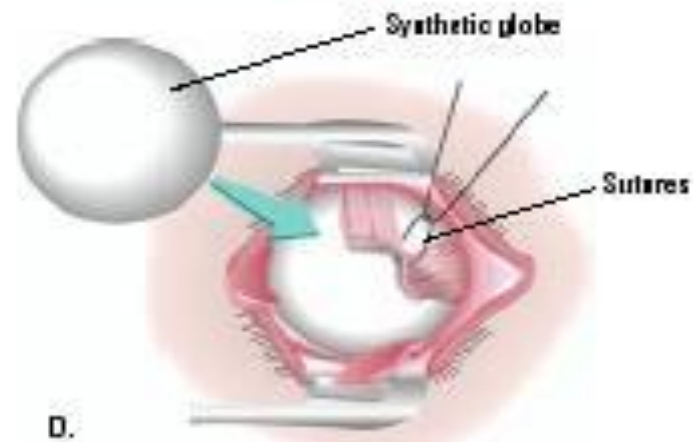
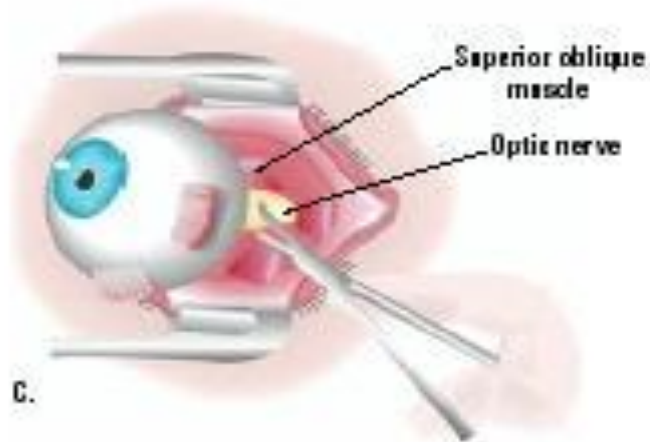
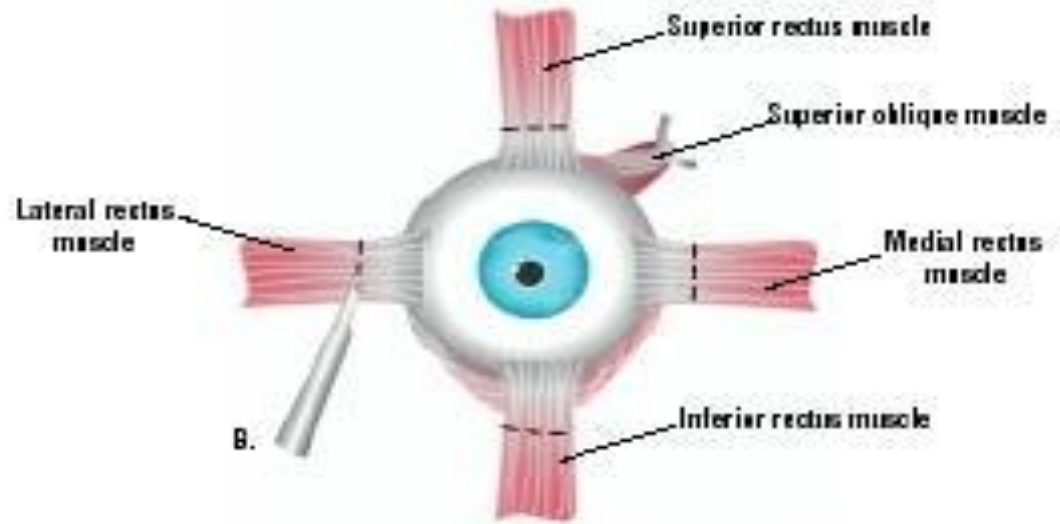
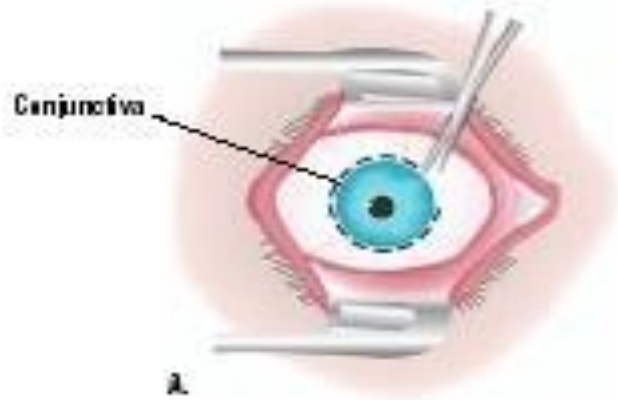


- **Giải thích kĩ cho bn và gia đình**
- **Phải lấy được toàn bộ NC, tránh cắt vào NC khi luồn kéo phía sau cắt thị TK**
- **Tiết kiệm KM**


Kĩ thuật



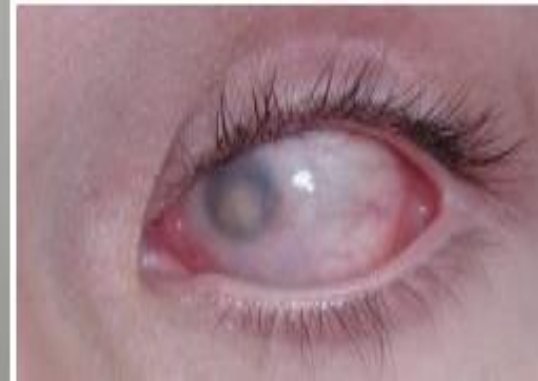
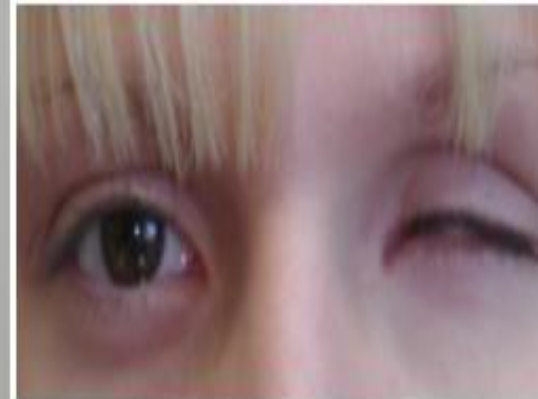Enucleation, eye



Hậu phẫu



- **24h sau thay băng,**
- **1 tuần sau lắp mắt giả**



*** Đánh giá chung sau khi lắp mắt giả.**

-Tốt: Giống như nhau, vận động như mắt thật.

-Trung bình: Gần giống mắt thật, vận động hạn chế hơn mắt thật.

-Xấu: Không lắp được mắt giả, biến chứng hờ mồm cụt, đào thải bi độn hoặc lắp được mắt giả nhưng khác mắt thật nhiều và khó vận động.



